印尼洞葛同乡会成立12周年庆暨第四届理监事就职典礼

陈树泉致词

戴中立致词

甘小薇致词

印尼洞葛同乡会第四届辅导主席团和全体理事合影

在戴中立见证下，甘小薇移交会旗予陈树泉

陈树泉、甘小薇、戴中立代表全体理事会向乡亲敬酒

【本报讯】2022年8月21日（星期日）中午11时，印尼洞葛同乡会（Paguyuban Arisan Kuala Tungkal Indonesia）在雅加达Sens国际大酒楼举行成立12周年庆典暨第四届理监事就职典礼（2022–2026年度）。

来自新加坡、洞葛、巨港、占碑、北干、万隆、泗水、巴厘和其他区域乡贤。其中有洞葛地方代表理事会查玛尔·达尔玛万、Budi luhur基金会副会长吴定胜（Aseng），李子青、谢顺臣、蔡见岭等嘉宾。洞葛同乡会辅导主席戴中立伉俪、理事会主席陈树泉（Henry Cuanawi）、常务主席甘小薇（Betty Gunawan）、秘书Bambang Sutedja、公关Lily Ruslinan、财政戴伟盛（Satyawan Kalip）等理事及乡贤近百多人踊跃参与，共襄盛会。辅导之一杨照文主持司仪节目。全体齐唱国歌及洞葛之歌，及为离世先辈默哀而拉开了帷幕。

新任主席陈树泉致词表示，将着重几项工作计划：（一）将进一步团结和凝聚广大乡亲，积极参与于2010年2月26日成立的印尼洞葛同乡会。（二）为有需要的乡亲们提供合适的医生或医院的信息。（三）为不幸去世的乡亲亲属寻找殡仪馆。（四）将协助职专高中毕业生（SMK）或已完成本科学位（S1）课程，以及具有特定技能的旅雅乡亲找到工作机会。（五）帮助为辍学的乡亲寻找创业培训场所。（六）为洞葛家乡建立经济生态系统，以支持分配、生产和消费的经济链的系统，从而为乡亲们提供协同的作用。重点是为洞葛乡亲们之间的卖家和买家发挥牵线搭桥作用。相信这一系列的工作计划能够得到广大乡亲的支持和参与，从而给予乡亲们产生积极的影响。

辅导主席戴中立致词，对陈树泉荣任印尼洞葛同乡会新一届理事会主席表示祝贺，也对全体理事、乡亲和赞助商的鼎力支持及参与，致以万分谢意。

戴中立说，“希望本会今后在陈树泉主席的带领下，会务蒸蒸日上，大家团结一致、求同存异、互助合作，为同乡会更美好的明天做出积极的贡献。”

之前执行主席兼筹委主席甘小薇致词表示，今年我们在2022年2月13日举办活动，同时举农历新年庆祝活动，由于受新冠疫情影响，推迟到今天才举行。活动遵照卫生规则。感谢所有嘉宾及为本次活动付出的筹委成员。

致词完毕，在戴中立乡贤见证下。由甘小薇移交会旗予新任主席陈树泉，并代表理事贤乡亲们敬酒。会上在充满温馨友爱团结的氛围中画上了圆满句号。

本报记者明光报道/摄影

李子青、谢顺臣、蔡见岭、张文彪等嘉宾合影

吴定胜（左一）、等查玛尔议员等嘉宾

苏北印华妇女协会与当地村民共同举办国庆活动

【本报讯】2022年8月17日(周三)，苏北印毕妇女协会(PINTI)于苏北省日里雪黎冷县Patumbak与第5村村民举行建国77周年交流聚会。

是日出席者有中央和苏北妇女们协会理事们，即中央副主席Fenty Goh，苏北省副主席Janice，社会部主席Asim，体育部主席Hera，Angelina Yeung，Bobby，Arvin的陪同。到达现场由Hendrik Tanimas和前任镇长及Agus Priadi，Kadus Lindawaty和村民的热烈迎接。

Janice此次到来旨为促进双方团结合作为社会做出贡献，也顺便赠送100面红白国旗，呼吁村民们热烈升起国旗。在此之前印华妇女协会，经常举办不分彼此、不分信仰宗教和种族的社会公益活动。体育部主席Hera称，在此次国庆节，我们也支持爬槟榔树，赠送奖品如电风扇、饼干小吃，以庆祝国庆。

友谊交流会上呈现一片欢乐气氛，大家欢唱独立之歌结束会庆。

（国强报导）

哎呦，膝盖扭伤了！

周文毅 医师
台湾高雄长庚医院
专长：骨科、运动医学

23岁的小民是一个篮球运动的爱好者，只要有空，一定呼朋引伴到校园蓝球场解球瘾。某天下班后，一如往常，七八位同好一起在篮球场上奔驰，在一个飞身抢篮板后，着地时不小心踩到对手的脚背，右边膝盖承受一个外翻的受力扭了一下，当时听到一声“趴”，立马不支倒地。剧烈的疼痛以及迅速的肿胀，让他脸色铁青，疼痛难耐。朋友们立刻将他扶起，就近送往医院急诊室。急诊室的医生给他照个X光片，说骨头没事，应该纯粹是膝盖扭伤，休息个几天，吃个消炎药即可。

之后，他的右膝盖虽然慢慢的有不痛了，而且也慢慢消肿了，但是不时会有酸痛以及无力感，甚至常常容易扭伤，时不时就拐了一下，让他不胜其扰，数个月后最后终于下定决心来找专治运动伤害的骨科医师，医师一检查立刻发现他的右膝松动，有前位的不稳定性而且可能同时有半月板软骨破损的症状，经安排磁振造影（MRI）后，确诊为前十字韧带断裂同时合并有内侧半月板软骨破裂，为了回复运动能力并避免往后发生早期退化性关节炎，医师建议施行微创关节镜前十字韧带重建及半月板软骨修补手术。

前十字韧带最主要的功能在于维持膝关节的稳定，主要是前后的稳定及旋转的稳定性（如图一）。一般行走时，因为活动脚步与程度不太剧烈，所以若是患者有十字韧带断裂者，一般来说不会有太严重的症状。然而在做剧烈活动时，如篮球、羽球与棒球守备跑垒需要侧移等动作者，要深蹲、快跑、急停煞车及转向等，膝关节就需要十字韧带来维持关节的稳定性。这时没有前十字韧带的话，膝关节就会发生不稳定性而产生扭伤，不但动作无法做执行，反而会产生关节炎，积液，软骨以及半月板的损伤，日后发生创伤性关节炎的机会增加或是提早发生退化性关节炎等。

其中约60～75%的病人会同时有半月板破裂，所以就有所谓奥多诺体三合一伤害(O’donoghue triad；同时有前十字韧带、内侧侧韧带和内侧半月板受伤)的说法。因此，一但有前十字韧带损伤，一般来说医师就会建议做手术重建，小民就是这样的一个伤势了。

而目前来说，因为针对前十字韧带断裂后直接缝合的手术失败率高（因为缝合后常常发生愈合不良），所以一但发生断裂，医师通常会建议做重建手术。也就是从身体上某一部位取下一条肌腱（图二），经过处理后做成一韧带的形状（图三），之后在关节镜下在小腿胫骨及大腿股骨钻凿出隔一个骨信道，经由特殊的穿针带线的方式将处理后的自体韧带带入关节内（图四，五），最后用悬吊钢板以及生物螺钉加以固定，一般手术时间约为60~90分钟，住院约3天。手术后早期需拐杖使用六周，三个月内不适合做剧烈运动，但要做康复训练。完全恢复运动功能大约是手术后5-6个日。

膝盖内侧取下腿后肌其中一条肌腱

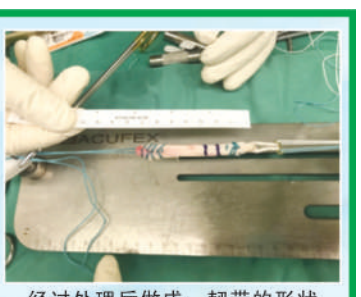
经过处理后做成一韧带的形状

处理后的自体韧带经由关节镜技术带入关节内

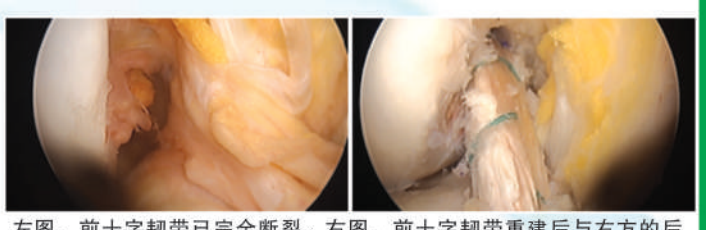
左图，前十字韧带已完全断裂。右图，前十字韧带重建后与右方的后十字韧带

www.chang-gung.com +886-7-7317123 ext. 6150 imc@cgmh.org.tw