

# 习近平就印尼客机失事向佐科总统致慰问电



新华社北京1月11日电 国家主席习近平1月10日就印尼苏拉维加亚航空公司近日一架客机失事向印尼总统佐科致慰问电。

习近平在慰问电中表示,惊悉印尼一架民航客机失事坠毁,作为印尼的友好邻邦,我谨代表中国政府和人民,对遇难者表示深切的哀悼,向遇难者家属致以诚挚的慰问。



1月10日,搜救船只在雅加达千岛群岛区域的海域展开搜索。新华社发(维里摄)

## 现场直击:印尼失事客机搜救工作紧张进行



1月10日,搜救人员在雅加达戈戎不碌港查看失事客机残骸。新华社发(阿贡摄)

新华社雅加达1月10日电 新华社记者梁辉古鲁1月10日,位于印度尼西亚首都雅加达北区的丹戎不碌港气氛紧张,不时有警车、救护车闪烁着驶过。印尼三佛齐航空公司失事客机临时搜救指挥中心就设在港口的2号国际集装箱码头。

当地时间9日14时36分,三佛齐航空公司一架载有62人的波音737-500客机从雅加达国际机场起飞,4分钟后与地面失去联

系,之后被发现坠毁在雅加达千岛群岛区域海域。事发后,印尼国家搜救局联合印尼交通部、海军、空军等部门,出动舰船、直升机、潜水员等参与搜救。经过一天一夜搜寻,相关人员已打捞起部分遇难者遗体和一些客机残骸。

印度尼西亚警方10日说,搜救人员已打捞起部分遇难者遗体,并将其运往印尼国家警察医院接受尸检化验。警方呼吁失事客机乘客家属尽快前往印尼国家警察医院,提交能够协助辨认遇难者身份的信息和物品。

新华社记者当天在搜救指挥中心现场看到,集装箱码头停放着多辆警车和军车,临时搭建的帐篷中堆放着救援设备与物资。数十名军警正在维持

秩序,大量身着制服的救援人员来回奔忙。海面上不时有橡皮艇驶过,向岸上运送装有打捞物的黑色袋子。地面上摆放着刚刚出水的打捞物,工作人员一边检查,一边拍照。

在事发海域,十几艘参与打捞的船只正在紧张作业,空中有直升机盘旋,潜水员在水下搜索。搜救指挥中心的一名工作人员说,打捞上来的主要是客机残骸,还有部分遇难者遗骸和遗物,“预计不会有生还者了”。

印尼交通部长布迪与印尼国民军总司令哈迪当天在码头召开新闻发布会。哈迪说,搜救人员已经确定失事客机残骸及黑匣子的位置,“这是一个重大进展”。印尼军方将与国家搜救局等有关部门协

作,共同将客机残骸从23米深的海底打捞出水。

失事客机的航班号为SJ-182,机上有50名乘客和12名机组人员,其中包括7名儿童和3名婴儿。据报道,客机曾因大雨推迟半个小时起飞,起飞后在一分钟内骤降约3000米。当地渔民在事发时曾听到海面上传来两声巨大的爆炸声。

“这是印尼的不幸,我为SJ-182航班失事感到悲伤。”搜救指挥中心一名救援人员对新华社记者说。

印尼总统佐科10日代表印尼政府和人民向失事客机遇难者表示哀悼。他要求有关各方动用所有资源,尽最大努力搜寻失事客机上的人员,并要求国家交通安全委员会调查失事原因并尽快发布相关报告。

## 印尼坠海客机搜救工作全力推进



各相关单位在码头搭盖帐篷彻夜展开搜救。林永传 摄  
中新网雅加达1月11日电(记者林永传)11日,雅加达丹戎不碌港的印

尼三佛齐航空公司SJ182航班客机失事搜救指挥中心时看到,各部门的搜救工作正全力推进。

当地时间1月9日下午14时40分,印尼三佛齐航空公司从雅加达前往该国西加里曼丹省首府坤甸的SJ182航班波音737-500客机起飞4分钟后与地面失联,后被发现坠毁于雅加达北面千岛群岛海域。该航班上共有50名乘客和12名机组人员。

事发当晚,印尼总统

佐科指示各部门尽最大努力搜寻幸存者。多部门联合在雅加达丹戎不碌港集装箱码头设立了临时搜救指挥中心,由该国国家搜救中心、运输安全委员会、海陆空军、警方和各相关部门组成的联合搜救队连夜在事发海域展开搜救。

经过两天现场搜救,搜救人员判断乘客生存的希望已十分渺茫。两天来,搜救人员在事发海域已多次打捞起遇难者遗体移交给负责死者



在搜救指挥中心待命的搜救人员。林永传 摄

身份鉴定的国家警察医院,大量疑似遇难者衣物和飞机残骸亦被打捞上岸。

印尼搜救机构负责人

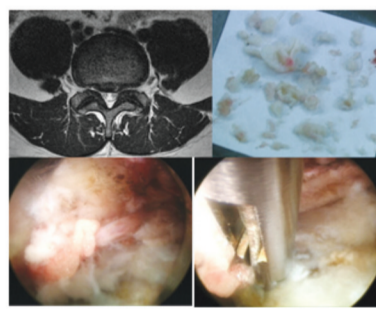
巴古斯·普鲁希托称,已锁定失事客机黑匣子位置,将尽快将其打捞出水交由国家运输安全委员会调查客机失事原因。

## 浅谈微创脊椎外科手术



**高福成医师**  
林口长庚骨科脊椎科主治医师  
专长:微创脊椎内视镜手术、微创脊椎融合手术、脊柱外伤手术  
经历:林口长庚医院脊椎科研究员  
日本千叶大学附设医院脊椎科短期研究员

案例一(脊椎内视镜手术):  
40岁的邓先生,持续的左下腰部分并左小腿酸麻已



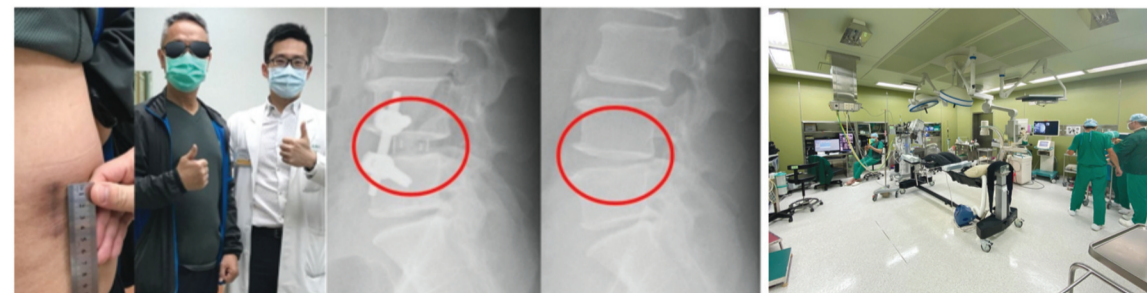
核磁共振显示第四-五腰椎间盘之间的椎间盘突出压迫坐骨神经(左上)。高医师术中夹取椎间盘的状况(左下、右下)及压迫神经之椎间盘取出后的模样(右上)。

经接近3年了,因为之前接受过传统的背部椎间盘切除手术,因此三年来非常努力的复健并强化自身的核心肌群强度,不幸的是,在邓先生来找我高医师的几个礼拜前,左小腿酸麻的症状加剧,脊椎核磁共振检查的结果显示,邓先生在第四-五

腰椎间盘突出,压迫到坐骨神经(图一),且比起三年前的状况更为严重。邓先生本身相当排斥大手术,且希望能尽快地回到工作(最好是在手术结束后立即出院),因此在高医师的建议之下,微创脊椎内视镜椎间盘切除手术便成了邓先生的首选!

果不其然,手术完成的当下,困扰邓先生多日的左下肢酸麻便一扫而空,且只有仅仅一公分不到的伤口,堪称是脊椎手术的小针美容,让邓先生大呼神奇!案例二(微创侧位脊椎融合手术):

48岁的游先生本身住在新竹,腰酸背痛合并间歇性的跛行早已困扰他多年,只是近半年来有越来越严重的趋势,经过友人的介绍,李先生北上到长庚医院寻求高医师的协助。经过一系列的



游先生相当满意微创侧位脊椎融合手术的成果,对于肚子旁仅仅4公分的伤口也几乎没有感觉,红色圆圈部位即为置入椎体间支架后,椎间盘高度及椎间孔大小在术前(右下)与术后(左下)的差别。

检查之后,高医师诊断李先生的不适主因是第四第五腰椎滑脱不稳定合并椎管狭窄导致,因为腰椎滑脱不稳定无法单纯使用脊椎内视镜手术处理,需进行脊椎融合固定才能有效缓解解痛合并间歇性的跛行的症状。

微创侧位脊椎融合手术是近几年新发展出来的脊椎微创手术,可以有效地避免传统脊椎手术对背部肌肉的伤害,减少病患术后肌肉的纤维化及疼痛,在欧美及日本都获得相当不错的临床结果,在高医师的建议之下,

李先生选择了微创侧位脊椎融合手术,手术结束当天晚上,李先生便已经可以自行起身吃饭,下床走路,对于左腹部前外侧仅仅4公分的伤口也几乎没有感觉,术后至今三个月的回诊,李先生对于手术结果相当满意(图二)!

微创脊椎外科手术:脊椎手术的日益精进,配合手术器械及影像系统的优化,微创脊椎外科手术已成为近几年来脊椎手术的显学。有别于传统手术,此类手术有着伤口小、破坏少、

疼痛轻、复原快及住院天数短等优点,但因此类手术相当精密,手术技术门槛高,医师的学习曲线较久,所以并非每一位脊椎科医师皆有办法执行。此外,工欲善其事,必先利其器,脊椎手术专用的全透光手术床及先进的影像系统(图三),更是帮助脊椎外科医师精准定位,增进手术视野及减少术中并发症的神兵利器!

www.chang-gung.com  
+886-3-3184301  
wecare@chang-gung.com